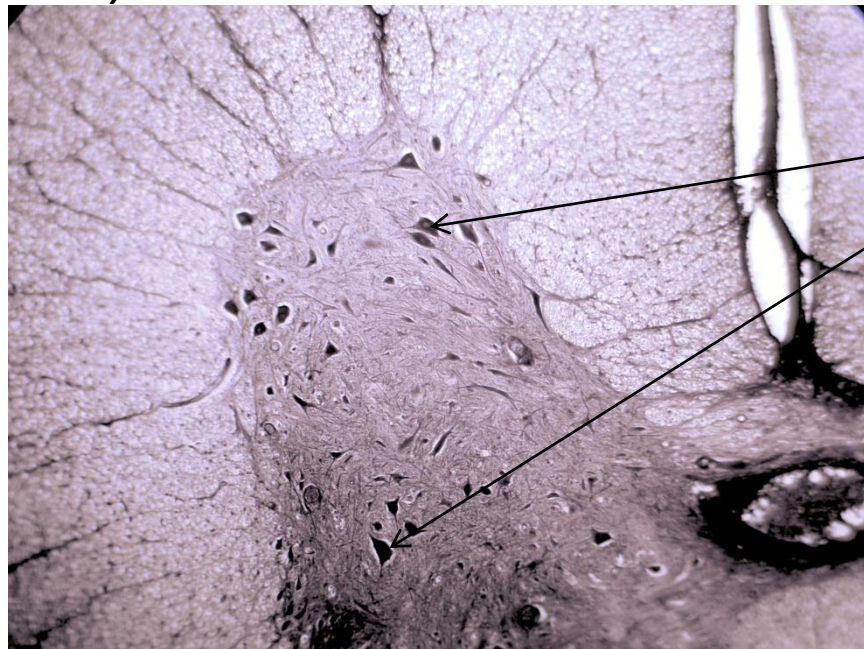


Нервная ткань.

Нейрофибриллы в нейронах. Поперечный срез спинного мозга.

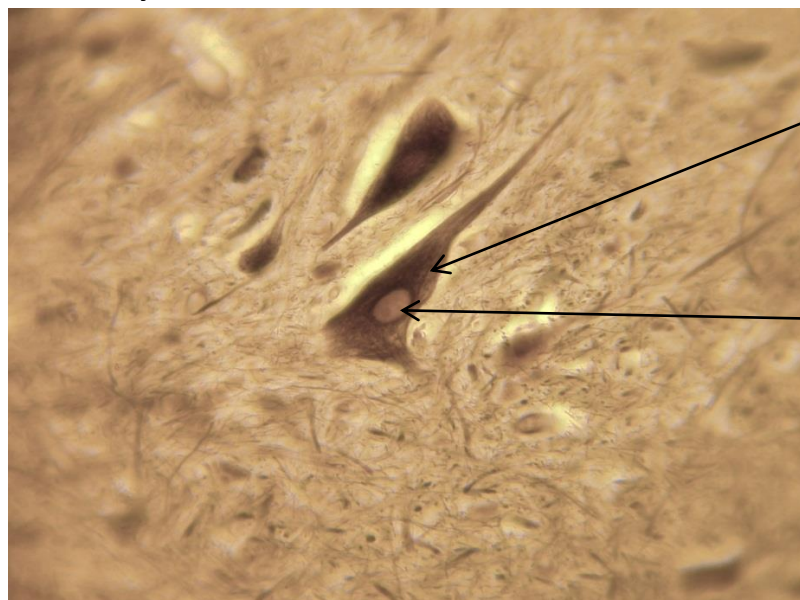
Импрегнация серебром.

Малое увеличение



Тела нейронов

Большое увеличение



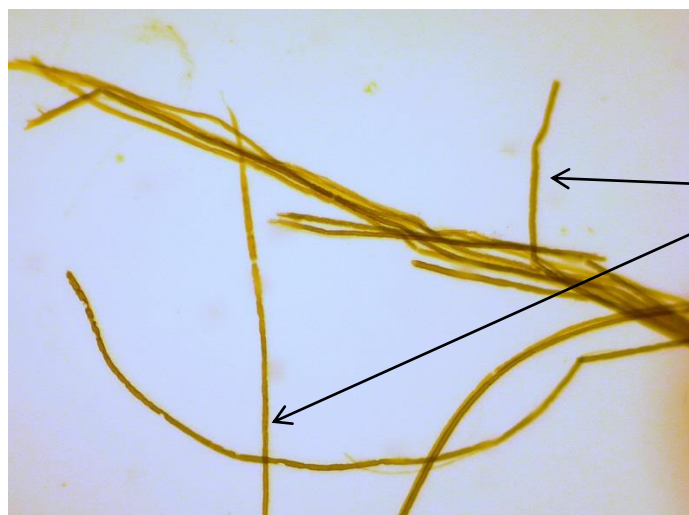
Нейрон с нейрофибриллами в
нейроплазме

Ядро нейрона

Миелиновые нервные волокна. Седалищный нерв.

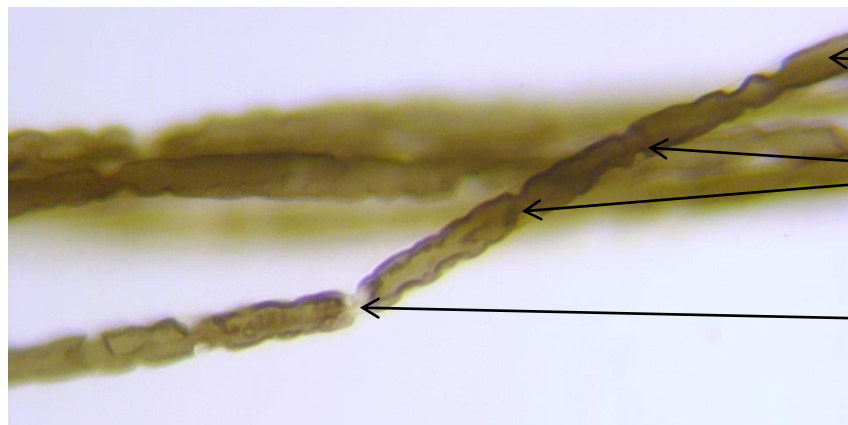
Пленочный препарат. Осмиевая кислота.

Малое увеличение.



← Нервные волокна

Большое увеличение

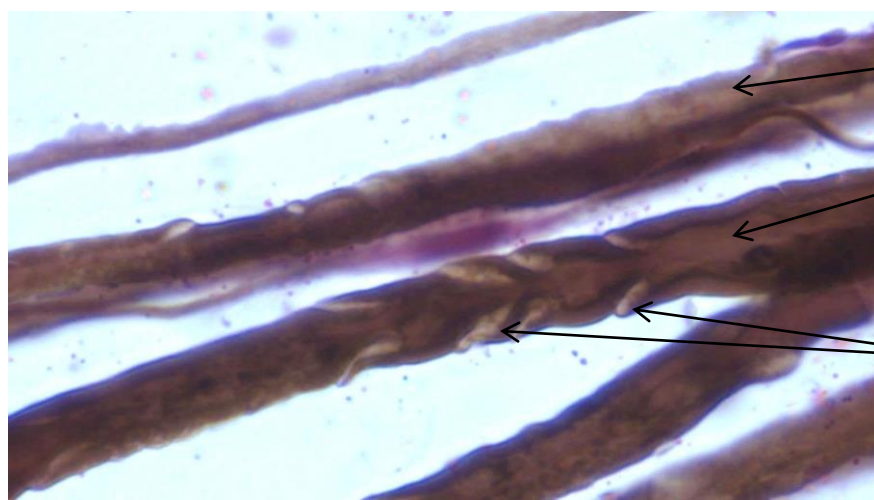


← Миелиновая оболочка

← Узловой перехват (граница между нейролеммоцитами)

← Осевой цилиндр (отросток нейрона)

Большое увеличение



← Миелиновая оболочка

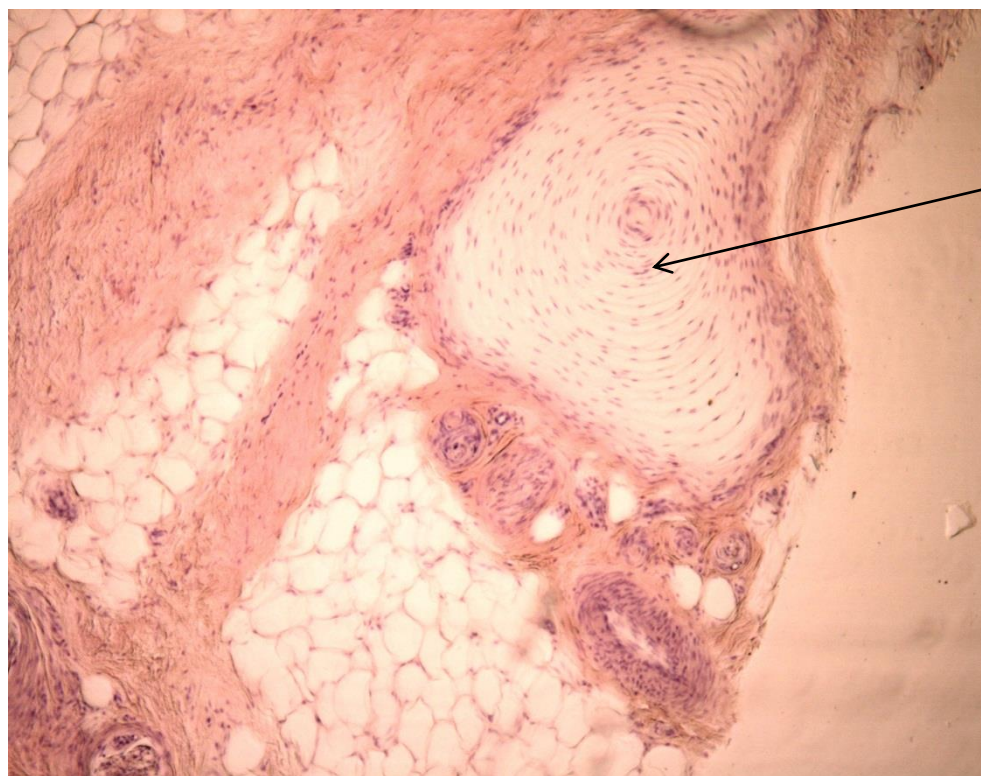
← Осевой цилиндр (отросток нейрона)

← Насечки миелина (участки цитоплазмы нейролеммоцита)

Чувствительное нервное окончание. Пластинчатое нервное тельце. Кожа пальца.

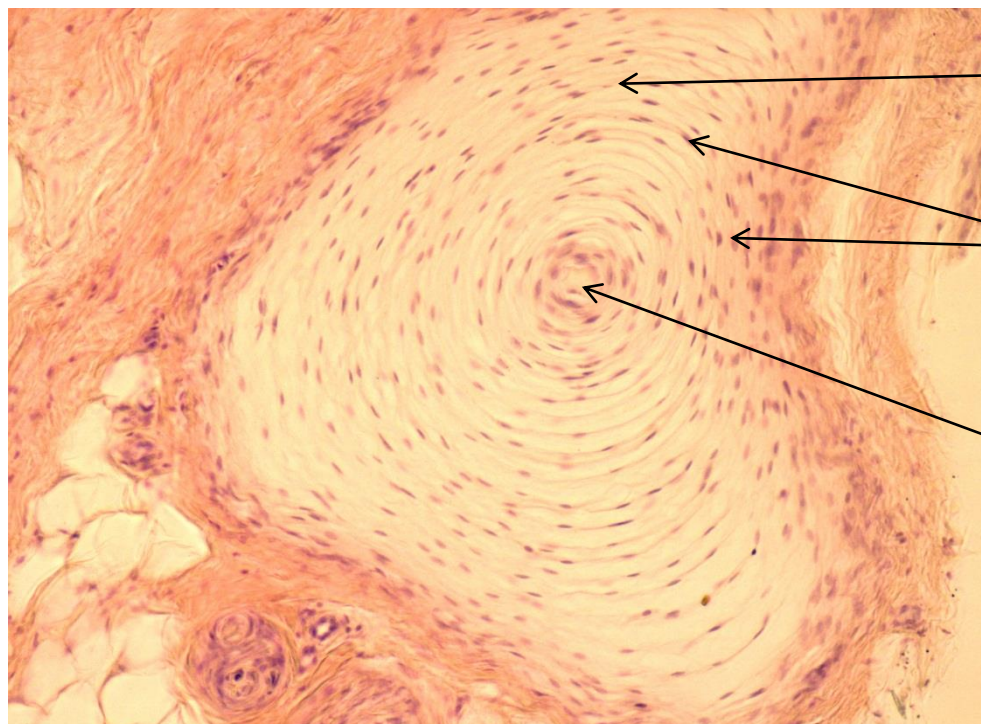
Окраска гематоксилин и эозин.

Малое увеличение.



Пластинчатое нервное тельце

Большое увеличение



Пластинки из коллагеновых волокон наружной колбы

Ядра фиброцитов наружной колбы

Внутренняя колба (дендрит чувствительного нейрона+ клетки глии)